PONTIFÍCIA UNIVERSIDADE CATÓLICA DE MINAS GERAIS

Programa de Pós-Graduação em Biologia de Vertebrados

Camila Leandro Gomes Soares

AVALIAÇÕES MORFOLÓGICAS E SEMI-QUANTIFICAÇÃO DO ALUMÍNIO EM BRÂNQUIAS DE *Astyanax altiparanae* POR MEIO DE MICROSCOPIA OPTICA E ELETRÔNICA DE VARREDURA

Belo Horizonte.

2025

Camila Leandro Gomes Soares

AVALIAÇÕES MORFOLÓGICAS E SEMI-QUANTIFICAÇÃO DO ALUMÍNIO EM BRÂNQUIAS DE *Astyanax altiparanae* POR MEIO DE MICROSCOPIA OPTICA E ELETRÔNICA DE VARREDURA

Dissertação apresentada ao Programa de Pós-Graduação em Biologia de Vertebrados da Pontifícia Universidade Católica de Minas Gerais, como requisito parcial para obtenção do título de Mestre em Biologia de Vertebrados.

Orientador: Prof. Dr. Nilo Bazzoli

Coorientador: Prof. Dr. Alessandro Loureiro Paschoalini

Belo Horizonte.

2025

FICHA CATALOGRÁFICA
Elaborada pela Biblioteca da Pontifícia Universidade Católica de Minas Gerais

Soares, Camila Leandro Gomes
S676a Avaliações morfológicas e semi-quantificação do alumínio em brânquias de *Astyanax altiparanae* por meio de microscopia optica e eletrônica de varredura / Camila Leandro Gomes Soares. Belo Horizonte, 2025.
42 f. : il.

Orientador: Nilo Bazzoli
Coorientador: Alessandro Loureiro Paschoalini
Dissertação (Mestrado) - Pontifícia Universidade Católica de Minas Gerais. Programa de Pós-Graduação em Biologia de Vertebrados

1. Metais pesados. 2. Peixe - Efeito dos metais pesados. 3. Histopatologia. 4. Toxicologia. 5. Água - Poluição. 6. Poluição ambiental. I. Bazzoli, Nilo. II. Paschoalini, Alessandro Loureiro. III. Pontifícia Universidade Católica de Minas Gerais. Programa de Pós-Graduação em Biologia de Vertebrados. IV. Título.

SIB PUC MINAS

CDU: 597.5
Ficha catalográfica elaborada por Daniela Luzia da Silva Gomes - CRB 6/2505

Camila Leandro Gomes Soares

AVALIAÇÕES MORFOLÓGICAS E SEMI-QUANTIFICAÇÃO DO ALUMÍNIO EM BRÂNQUIAS DE *Astyanax altiparanae* POR MEIO DE MICROSCOPIA OPTICA E ELETRÔNICA DE VARREDURA

Dissertação apresentada ao Programa de Pós-Graduação em Biologia de Vertebrados da Pontifícia Universidade Católica de Minas Gerais, como requisito parcial para obtenção do título de Mestre em Biologia de Vertebrados.

Prof. Nilo Bazzoli – PUC Minas (Orientador)

Prof. Alessandro Loureiro Paschoalini – PUC Minas (Coorientador)

Profa. Dra. Samyra Maria dos Santos Nassif Lacerda – UFMG (Banca Examinadora)

Prof. Dr. Yves Moreira Ribeiro – UFMG (Banca Examinadora)

Belo Horizonte, 27 de fevereiro de 2025

Dissertação realizada no Programa de Pós-Graduação em Biologia de Vertebrados da PUC Minas, desenvolvido sob orientação do professor Nilo Bazzoli, coorientação do professor Alessandro Loureiro Paschoalini e com apoio das seguintes instituições:

- Coordenação de Aperfeiçoamento de Pessoal de Nível Superior (CAPES);

- Conselho Nacional de Desenvolvimento Científico e Tecnológico (CNPq)

- Fundação de Amparo à Pesquisa do Estado de Minas Gerais (FAPEMIG)

- Programa de Pós-Graduação em Biologia de Vertebrados da PUC Minas.

AGRADECIMENTO

Agradeço a Deus por me conduzir nos melhores caminhos, por iluminar minha trajetória e por enviar pessoas que me trouxeram paz, entendimento e coragem. Sou grata pela presença constante de Deus em minha vida e pela força que recebo em momentos desafiadores.

Agradeço aos meus orientadores, Nilo e Alessandro, pela oportunidade de trabalharmos juntos desde a graduação. Além de serem professores excepcionais, vocês se tornaram grandes amigos.

Agradeço aos meus pais, Valéria e Marcelo, aos meus irmãos, Daniel, Victor e Lucas, às minhas cunhadas, Marielle, Thaís e Camila, aos meus sobrinhos, Gabriel, Perseu e Nina e a toda a minha família. Vocês são a minha base e inspiração de vida. Obrigada por sempre me apoiarem e por acreditarem em mim.

Agradeço aos meus amigos, tanto os que estão comigo desde a infância quanto aqueles que conheci ao longo da vida e da graduação e mestrado. Obrigada por cada café, conversa, desabafo e conselho. Cada um de vocês contribuiu significativamente para minha formação pessoal e profissional.

Agradeço ao meu namorado e à sua família pelo apoio constante. Especialmente ao meu namorado, agradeço pela compreensão, paciência e por ser um suporte fundamental em minha vida.

Agradeço aos meus animaizinhos, tanto os que estão vivos quanto os que já se foram. Vocês me inspiram a ser uma profissional melhor a cada dia.

Agradeço a todos os professores e professoras, ao Rogério, à Cledma, à Marlene, à Edilene e a todos os funcionários da PUC Minas. Obrigada por todo o apoio e por cada ensinamento compartilhado.

Agradeço aos meus colegas de laboratório e aos alunos de iniciação científica. Cada auxílio ao longo do experimento e de todo o mestrado, foi muito valioso; eu aprendi muito com vocês.

A todos, meu carinho e reconhecimento.

RESUMO

Os metais pesados são tóxicos capazes de provocar alterações na homeostase de um organismo e estão dispostos em praticamente todo o ambiente, seja de origem natural ou através de atividades antrópicas que potencializem sua dispersão. O alumínio é notável por ser um dos metais não essenciais mais abundantes na natureza, encontrado no solo, na água e no ar. Caracteriza-se como um metal potencialmente tóxico para organismos aquáticos, principalmente peixes, devido à sua respiração branquial, podendo levar à falha osmorregulatória, ruptura de íons plasmáticos e interferência no metabolismo e na síntese hormonal. O objetivo do presente estudo foi analisar os efeitos do alumínio e seu acumulo em brânquias e musculatura de *Astyanax altiparanae*, bem como sua toxicidade, em diferentes concentrações e tempos de exposição. Os peixes foram expostos a concentrações de 0,2 mg/L, 0,4 mg/L e 0,8 mg/L, durante um período agudo de 96h e crônico de 30 dias, e posteriormente submetidos a análises histopatológicas, histoquímicas, histométricas, de microscopia eletrônica de varredura (MEV), espectroscopia de energia dispersiva de Raios-X (EDS) além da dosagem de alumínio na musculatura. Alterações histopatológicas como congestão de capilar, aneurisma, hiperplasia, fusão lamelar e deslocamento de células mucosas, foram observadas em todas as concentrações, mas intensificadas no período crônico e na maior concentração. As amostras apresentaram reação positiva ao ácido periódico de Schiff (PAS) e alcian blue (AB) 2,5, facilitando a contagem e mensuração do diâmetro de células mucosas, resultando no aumento do percentual de células mucosas entre o G1 e os demais grupos no período de exposição crônica. A semi-quantificação da concentração do alumínio através da espectroscopia de energia dispersiva de raio-X (EDS) acoplada ao MEV mostrou tendência bioacumulativa dose-dependente e mais elevada na exposição crônica, semelhante a observada na dosagem realizada na musculatura. Os resultados mostraram que mesmo em concentrações baixas e exposição aguda, o alumínio pode provocar histopatologias, alterações em células mucosas, além de acumular-se nas brânquias e musculatura ao longo do tempo. Além disso a técnica de MEV/EDS se mostrou promissora em análises semi-quantitativas de metais em peixes teleósteos.

Palavras-chave: histopatologia. Espectroscopia de energia dispersiva de raios-X. Metais pesados. Toxicologia. Poluição aquática.

ABSTRACT

Heavy metals are toxic capable of inducing alterations in organismal homeostasis and are ubiquitous in the environment, originating from natural sources or through anthropogenic activities that facilitate their dispersion. Aluminum is notable for being one of the most abundant non-essential metals in nature, found in soil, water, and air. It is characterized as a potentially toxic metal for aquatic organisms, particularly fish, due to their gill respiration, which can lead to osmoregulatory failure, disruption of plasma ions and interference with metabolism and hormonal synthesis. The objective of this study was to analyze the effects of aluminum and its accumulation in gills and muscle of *Astyanax altiparanae*, as well as its toxicity at varying concentrations and exposure durations. The fish were exposed to concentrations of 0.2 mg/L, 0.4 mg/L, and 0.8 mg/L over an acute period of 96 hours and a chronic period of 30 days, and were subsequently subjected to histopathological, histochemical, and histometric analyses, scanning electron microscopy (SEM), energy-dispersive X-ray spectroscopy (EDS) and aluminum quantification in the muscle. Histopathological changes such as capillary congestion, aneurysm, hyperplasia, lamellar fusion, and displacement of mucous cells were observed at all concentrations but intensified in the chronic period and at the highest concentration. The samples showed a positive reaction to periodic acid-Schiff (PAS) and alcian blue (AB) 2.5, facilitating the counting and measurement of the diameter of mucous cells, resulting in an increase in the percentage of mucous cells between the G1 and the other groups during the chronic exposure period. The semi-quantification of aluminum concentration through energy dispersive X-ray spectroscopy (EDS) coupled with scanning electron microscopy (SEM) showed a dose-dependent bioaccumulative trend, higher in chronic exposure, similar to that observed in the muscle analysis. The results showed that even at low concentrations and acute exposure, aluminum can cause histopathologies and changes in mucous cells, and accumulate in the gills and muscle over time. Furthermore, the SEM/EDS technique proved promising for semi-quantitative analyses of metals in teleost fish.

Keywords: histopathology. Energy dispersive X-ray spectroscopy. Heavy metals. Toxicology. Water pollution.

LISTA DE FIGURAS

Figura 1 - Exemplar de *A. altiparanae* 12
Figura 2 - Fotomicrografia de brânquias de *A. altiparanae* do período agudo, coradas por HE 26
Figura 3 - Fotomicrografia de brânquias de *A. altiparanae* do período crônico, coradas por HE 28
Figura 4 - Fotomicrografia de brânquias de *A. altiparanae*, mostrando reação positiva ao PAS e Alcian blue AB pH 2,5 29
Figura 5 - Diâmetro de células mucosas (µm) dos grupos G1 (controle), G2 (0,2 mg/L), G3 (0,4 mg/L) e G4 (0,8 mg/L) em períodos de exposição aguda e crônica 30
Figura 6 - Percentual de células mucosas por campo nos grupos G1 (controle), G2 (0,2 mg/L), G3 (0,4 mg/L) e G4 (0,8 mg/L) em períodos de exposição aguda e crônica 30
Figura 7 - Análises de MEV, mapeamento RX e gráfico de EDS em amostras de brânquias dos tratamentos G1 (controle), G2 (0,2 mg/L), G3 (0,4 mg/L) e G4 (0,8 mg/L) em períodos de exposição aguda 31
Figura 8 - Análises de MEV, mapeamento RX e gráfico de EDS em amostras de brânquias dos tratamentos G1 (controle), G2 (0,2 mg/L), G3 (0,4 mg/L) e G4 (0,8 mg/L) em períodos de exposição crônica 32
Figura 9 - Dosagem de alumínio (mg/kg) em amostras de músculo dos tratamentos G1 (controle), G2 (0,2 mg/L), G3 (0,4 mg/L) e G4 (0,8 mg/L) em períodos de exposição aguda e crônica 33

LISTA DE ABREVISATURAS E SIGLAS

Al	Alumínio
ANVISA	Agência Nacional de Vigilância Sanitária
Au	Ouro
CEUA	Comitê de Ética em Pesquisa em Animais
CONAMA	Conselho Nacional de Meio Ambiente
CONCEA	Conselho Nacional de Controle de Experimentação Animal
EAA	Espectrometria de Absorção Atômica
EDS	Espectroscopia de Energia Dispersiva de Raios-X
EPA	Environmental Protection Agency
FAO	Organização das Nações Unidas para Alimentação
HE	Hematoxilina - Eosina
JECFA	Comitê Conjunto de Peritos FAO/OMS sobre Aditivos Alimentares
MEV	Microscopia Eletrônica de varredura
OMS	Agricultura e Organização Mundial da Saúde
PAS	Ácido Periódico de Schiff
ROS	Espécies Reativas de Oxigênio

SUMÁRIO

1 INTRODUÇÃO GERAL 9

1.1 Metais pesados 9

1.2 Alumínio 9

1.3 Histologia, histoquímica e microscopia eletrônica de varredura (MEV) 10

1.4 Brânquias 11

1.5 Biologia da espécie 11

2 JUSTIFICATIVA 13

3 OBJETIVOS 14

3.1 Objetivo geral 14

3.2 Objetivos específicos 14

4 REFRERÊNCIAS BIBLIOGRÁFICAS DA INTRODUÇÃO GERAL 15

5 ARTIGO A SER SUBMETIDO 19

1 INTRODUÇÃO GERAL

1.1 Metais pesados

Os metais pesados são considerados tóxicos capazes de provocar alterações na homeostase de um organismo (LARINI, 1997). Eles são considerados um dos poluentes mais perigosos, pois estão dispersos em praticamente todo o ambiente, seja de origem natural ou através de atividades antrópicas (PASCHOALINI & BAZZOLI, 2021). Os metais pesados são compostos inorgânicos que estão associados a ecotoxicidade, e são definidos por serem naturais e por possuírem densidade superior a 5g/cm³, podendo ser categorizados como essenciais e não essenciais, dependendo de sua funcionalidade no organismo (ALI & KHAN, 2018). Os metais essenciais são aqueles que desempenham funções fisiológicas e bioquímicas importantes, sendo eles cobre, zinco, cromo, níquel, cobalto, molibdênio e ferro. Todavia, esses metais devem estar em concentrações adequadas, caso contrário, a deficiência ou o excesso destes, pode transformá-los em tóxicos (BARROS et al., 2010). Por outro lado, os metais não essenciais, são aqueles que não possuem função biológica e são potencialmente tóxicos à medida que aumentam sua concentração no organismo, ainda que em pequenas quantidades, sendo eles cádmio, mercúrio, estanho, chumbo e alumínio. A toxicidade e funcionalidade biológica dos metais pesados podem variar de acordo com fatores ambientais, concentração do metal, tempo de exposição e, até mesmo, a espécie animal submetida ao tóxico (PASCHOALINI & BAZZOLI, 2021).

Em peixes, os metais pesados são de difícil metabolização e não se degradam naturalmente, por isso tendem a bioacumular nos tecidos e órgãos desses animais, e conferem risco à saúde única, uma vez que eles podem biomagnificar através da cadeia alimentar (COSTA, 2011). Acredita-se que a deposição exacerbada de metais nos tecidos, esteja intimamente relacionada às patologias analisadas nos órgãos dos peixes, pois as concentrações tóxicas podem levar à danos celulares e moleculares. Além disso, eles podem interferir em processos metabólicos e enzimáticos dependendo do tempo de exposição, pois a exposição crônica, leva ao aumento da produção de espécies reativas de oxigênio (ROS), conduzindo ao estresse oxidativo e a morte celular (SAVASSI et al., 2020).

1.2 Alumínio

O alumínio (Al) é um dos elementos mais abundantes da natureza, depositado no solo,

na água e disperso no ar, e se caracteriza por ser um metal não essencial, ou seja, não possui função biológica e por isso é potencialmente tóxico ao organismo (GUPTA et al., 2013; OLANIRAN et al., 2013). Fatores antrópicos como a lixiviação, mineração e descarte incorreto de resíduos industriais, potencializam as concentrações deste metal no ambiente, promovendo riscos ainda maiores à saúde humana, animal e ambiental (PINHEIRO et al., 2019). Além dos danos celulares, o alumínio, assim como cádmio, cobre e chumbo, tem a capacidade de interferir na ação de hormônios estrogênicos – por isso são denominados "desreguladores endócrinos" – caracterizando-se por comprometer o metabolismo e a síntese dos hormônios, provocando efeitos hormonais antagonistas ou de mimetismo e influenciando na ação e síntese de receptores endócrinos (PASCHOALINI et al., 2019). Fatores como o pH ácido, a associação com outros metais e a concentração do alumínio, intensificam a toxicidade desse metal (PINHEIRO et al., 2019). Em altas concentrações, o alumínio é muito tóxico para organismos aquáticos, especialmente os peixes, devido a sua respiração branquial, provocando falha osmorregulatória, porém as concentrações seguras são ainda muito discutidas na literatura (JAISHANKAR et al., 2014). Kida et al. (2016), apresentaram em seu experimento, alterações histológicas e reprodutivas significativas em concentrações de 0,5mg/L em pH ácido, enquanto Dietrich e Schlatter (1989), Hadi e Alwan (2012) mostraram que concentrações a partir de 100 µg/L em pH ácido, são suficientes para provocar degeneração celular. O Conselho Nacional de Meio Ambiente (CONAMA), permite concentrações de até 0,2 mg/L em água doce Classe III, que implica em uma água destinada, principalmente, ao abastecimento para consumo humano, após tratamento, à pesca e atividades recreativas. Quanto às concentrações na musculatura e nas vísceras dos peixes, não existe nenhuma regulamentação estabelecida pela Agência Nacional de Vigilância Sanitária (ANVISA) e Organização Mundial da Saúde (OMS).

1.3 Histologia, histoquímica e microscopia eletrônica de varredura (MEV)

Os metais pesados não são metabolizados, portanto tendem a bioacumular nos tecidos e órgãos dos peixes (SAVASSI et al., 2020), desencadeando desequilíbrio iônico, bem como alterações metabólicas, moleculares e histopatológicas (MACÊDO et al., 2020). Dentre as histopatologias mais observadas, podemos citar a esteatose hepática, lesão renal, fibrose no baço, lesões em brânquias, sendo fígado, rins, baço, brânquias e gônadas, os principais órgãos afetados, se caracterizando "órgãos-alvo" para a deposição e acúmulo de metais pesados (COSTA, 2011; SAVASSI et al., 2020). As histopatologias espelham as alterações fisiológicas e/ou bioquímicas no organismo. Dessa forma, as análises histopatológicas nos permitem avaliar

os efeitos agudos e crônicos a nível celular e tecidual dos metais nos órgãos de animais. Além disso, as análises quantitativas e histoquímicas das células branquiais, principalmente as células produtoras de muco, permitem comparar o conteúdo e se há um aumento significativo das células mucosas entre as diferentes concentrações e os tempos de exposição (NOGUEIRA et al., 2009). Em situações de estresse crônico, é comum encontrar um aumento no número de células mucosas nas brânquias de peixes, atuando na defesa do organismo (LEONARDO et al., 2008). A microscopia eletrônica de varredura (MEV), possibilita a comparação entre as histopatologias encontradas e a morfologia das brânquias, por ser uma técnica que permite analisar a morfologia dos órgãos em 3D. Além disso, ferramentas acopladas a MEV como Espectroscopia de Energia Dispersiva de Raios-X (EDS), permitem inferir sobre a quantidade e a localização de elementos metálicos presentes no órgão-alvo.

1.4 Brânquias

As brânquias fazem parte do sistema respiratório e são compostas, basicamente, por uma sequência de arco branquial, lamela primária e lamela secundária e são responsáveis por realizar a homeostase iônica, excreção dos produtos residuais nitrogenados e a troca gasosa (CHONG, 2013). As lamelas primárias são formadas por uma cartilagem hialina central, células de cloreto (ou células ricas em mitocôndrias - MRCs), células mucosas e outras composições celulares, como células de defesa e hemácias. As lamelas secundárias, ou epitélio respiratório, constituem a maior área de superfície das brânquias, pois é onde ocorre a troca gasosa. Essa lamela é revestida por um epitélio simples, composta por células pilares, pavimentosas e capilares. As células pilares estão situadas entre os capilares sanguíneos da lamela secundária, promovendo a sustentação do capilar e regulando o fluxo sanguíneo, uma vez que controlam o diâmetro lacunar, onde estão dispostos os capilares (MOKHTAR, 2017). As brânquias são o primeiro órgão a reagir às poluições ambientais, pois possuem grande área de superfície e estão em contato direto com o ambiente aquático, sendo o órgão mais exposto aos metais pesados e a outros poluentes (NOGUEIRA et al., 2009). Devido às características citadas, as brânquias tendem a reagir primeiro às condições desfavoráveis do ambiente aquático, levando muitos estudos a utilizarem as brânquias como bioindicador de poluição ambiental.

1.5 Biologia da espécie

Astyanax altiparanae, popularmente conhecido como Lambari-do-rabo-amarelo (Fig. 1), é uma espécie neotropical nativa brasileira, pertencente à família Characidae (BRITSKI, 1972), comumente encontrada em rios, lagos e riachos de grande parte da América Central e do Sul, com grande incidência no Brasil (GARUTTI & BRITSKI, 2000). Podem possuir outros nomes de acordo com a região, dentre eles os mais comuns são Tambiú, Piaba e Piabinha (BALDISSEROTTO & GOMES, 2017) e é uma espécie onívora, que chega a medir cerca de 15 cm de comprimento e 60 gramas de peso corporal (PORTO-FORESTI et al., 2005). São peixes de interesse comercial, utilizados tanto para consumo humano, quanto para pesca esportiva (SIGNOR et al., 2008). *A. altiparanae* vem se mostrando um excelente modelo experimental, por apresentar um fácil manejo devido às baixas taxas de mortalidade, crescimento rápido, temperamento calmo e altas taxas de fecundidade (PEREIRA et al., 2017).



Figura 1 - Exemplar de *A. altiparanae*. Imagem autoral.

2 JUSTIFICATIVA

Os corpos hídricos são um dos principais alvos de contaminação por metais pesados e outros tóxicos, devido ao descarte inadequado de resíduos industriais em rios e lagos, atividades mineradoras, desmatamento de matas ciliares e outras atividades antrópicas, portanto, a ictiofauna sofre diretamente as consequências da poluição hídrica. Apesar do alumínio ser um dos metais de maior abundância na natureza e dos avanços nos estudos acerca desse elemento metálico, principalmente em organismos aquáticos, as legislações quanto aos limites seguros deste metal na água e nos organismos, são ainda muito controversas, havendo muitas variações de legislação entre diferentes países, como Brasil, Estados Unidos e países europeus.

Além disso, a técnica EDS e o mapeamento RX, acopladas ao MEV podem ser uma alternativa valiosa em análises semi-quantitativas de poluentes metálicos em organismos aquáticos de pequeno porte, uma vez que a técnica de dosagem de metais em matrizes biológicas mais utilizada é a Espectrometria de Absorção Atômica (EAA) onde é necessário um grande volume de amostra para sua realização. Entretanto, apesar de promissora, a técnica de MEV/EDS ainda é pouco utilizada em estudos toxicológicos.

Em suma, a presente dissertação é relevante para entendermos as alterações provocadas pelo alumínio em diferentes concentrações e tempos de exposição, utilizando diferentes ferramentas de estudo, além de testar o EDS como um recurso alternativo para análises semi-quantitativas de alumínio em brânquias.

3 OBJETIVOS

3.1 Objetivo geral

Analisar os efeitos do alumínio em brânquias de *Astyanax altiparanae*, sob diferentes concentrações, em exposição aguda e crônica.

3.2 Objetivos específicos

- Comparar os resultados das análises morfológicas em microscopia de luz e eletrônica de varredura entre os grupos controle e tratamento;
- Avaliar se a concentração de alumínio estabelecida pelo CONAMA para água doce classe III (0,2 mg/L) é suficiente para causar alterações nas brânquias de peixes em exposições de 96h e 30 dias;
- Utilizar a MEV como instrumento de análise semi-quantitativa do alumínio e comparar com análises realizadas em músculo;
- Comparar possíveis diferenças histoquímicas, histométricas e quantitativas em células mucosas entre peixes expostos ao alumínio em situação aguda e crônica.

4 REFRERÊNCIAS BIBLIOGRÁFICAS DA INTRODUÇÃO GERAL

AGÊNCIA NACIONAL DE VIGILÂNCIA SANITÁRIA (Brasil). Resolução Normativa RDC nº 42, de 29 de agosto de 2013. Dispõe sobre as boas práticas para a fabricação de alimentos. *Diário Oficial da União*, Brasília, DF, 30 ago. 2013. Seção 1, p. 50. Disponível em: https://www.gov.br/agricultura/pt-br/assuntos/inspecao/produtos-animal/plano-de-nacional-de-controle-de-residuos-e-contaminantes/documentos-da-pncrc/anvisa-resolucao-rdc-no-42-de-29-de-agosto-de-2013-internaliza-a-resolucao-gmc-res-n-o-12-2011.pdf/view.

ALI, Hazrat; KHAN, Ezzat. What are heavy metals? Long-standing controversy over the scientific use of the term ‘heavy metals’ – proposal of a comprehensive definition. *Toxicological & Environmental Chemistry*, v. 100, p. 6-19, jan. 2018. Disponível em: https://doi.org/10.1080/02772248.2017.1413652.

BALDISSEROTTO, B.; GOMES, L. C. *Espécies nativas para piscicultura no Brasil*. 2. ed. Santa Maria: Editora UFSM, 2017.

BARROS, B. et al. Determinação de Cd, Cr e Al em tecido de peixes provenientes do Rio Gelado/APA, Floresta de Carajás-PA. *Holos Environment*, v. 10, n. 2, p. 195–208, 2010. Disponível em: https://doi.org/10.14295/holos.v10i2.3668.

BRITSKI, H. A. Peixes de água doce do Estado de São Paulo: sistemática. In: POLUIÇÃO E PISCICULTURA. São Paulo: Faculdade de Saúde Pública da USP; Instituto de Pesca da C.P.R.N. da Secretaria da Agricultura, 1972. p. 79-108.

CHONG, Roger S. M. *Pathology of cultured fish in Hong Kong*. Hong Kong: Agriculture, Fisheries and Conservation Department, 2013.

CONSELHO NACIONAL DO MEIO AMBIENTE (Brasil). Resolução Normativa CONAMA n° 357, de 17 de março de 2005. Disponível em: https://www.icmbio.gov.br/cepsul/images/stories/legislacao/Resolucao/2005/res_conama_357_2005_classificacao_corpos_agua_rtfcda_altrd_res_393_2007_397_2008_410_2009_430_2011.pdf.

COSTA, Paula Moiana. Avaliação do efeito tóxico de sulfato de alumínio e sulfato de cobre em bioensaio de contaminação subcrônica via trófica no bioindicador *Rhamdia quelen*

(Siluriforme). 2011. Tese (Doutorado em Ciências Biológicas) – Universidade Federal do Paraná, Curitiba, 2011. Disponível em: https://acervodigital.ufpr.br/handle/1884/26920.

DIETRICH, Daniel; SCHLATTER, Christian. Aluminium toxicity to rainbow trout at low pH. *Aquatic Toxicology*, v. 15, p. 197-212, 1989. Disponível em: https://doi.org/10.1016/0166-445X(89)90036-2.

FAO/OMS (Organização das Nações Unidas para Agricultura e Alimentação/Organização Mundial da Saúde). Codex alimentarius: norma geral para contaminantes e toxinas nos alimentos, 2002. Cronograma 1, níveis máximos e de orientação para contaminantes e toxinas nos alimentos. Referência CX/FAC 02/16. Programa Conjunto de Padrões Alimentares FAO/OMS. Comitê do Codex, Roterdã, Holanda.

GARUTTI, V.; BRITSKI, H. A. Descrição de uma nova espécie de *Astyanax* (Teleostei: Characidae) da bacia do alto rio Paraná e considerações sobre as demais espécies do gênero na bacia. *Comunicações do Museu de Ciências e Tecnologia da PUCRS*, Série Zoológica, Porto Alegre, v. 13, p. 65-88, 2000.

GUPTA, Nidhi.; GAURAV, S. S.; KUMAR, A. Molecular basis of aluminium toxicity in plants: a review. *American Journal of Plant Sciences*, v. 4, p. 21–37, 2013. Disponível em: http://dx.doi.org/10.4236/ajps.2013.412A3004.

HADI, A. A.; ALWAN, S. F. Histopathological changes in gills, liver and kidney of freshwater fish *Tilapia zillii* exposed to aluminum. *International Journal of Pharmacy and Life Science*, v. 3, p. 2071-2081, nov. 2012. Disponível em: https://www.researchgate.net/profile/AbdulhadiAlibraheemi/publication/331048851_Histopathological_changes_in_gills_liver_and_kidney_of_fresh_water_fish_Tilapia_zillii_exposed_to_aluminum/links/5c63522e45851582c3e40c73/Histopathological-changes-in-gillsliver-and-kidney-of-fresh-water-fish-Tilapia-zillii-exposed-toaluminum.pdf.

JAISHANKAR, Monisha et al. Toxicity, mechanism and health effects of some heavy metals. *Toxicology Interdisciplinary Journal*, v. 7, n. 2, p. 60–72, 2014. Disponível em: https://doi.org/10.2478/intox-2014-0009.

KIDA, Bianca M. S.; ABDALLA, R. P.; MOREIRA, R. G. Effects of acidic water, aluminum, and manganese on testicular steroidogenesis in *Astyanax altiparanae*. *Fish*

Physiology and Biochemistry, v. 42, p. 1115–1127, 2016. Disponível em: https://doi.org/10.1007/s10695-016-0222-6.

LARINI, Lourival. *Toxicologia*. São Paulo: Manole, 1997

LEONARDO, J. M. L. O. et al. Histologia das brânquias de larvas da tilápia do Nilo, *Oreochromis niloticus* (L.), de origem tailandesa, submetidas a diferentes níveis de vitamina C. *Acta Scientiarum. Animal Sciences*, v. 23, p. 863-870, 2008. Disponível em: https://doi.org/10.4025/actascianimsci.v23i0.2637.

MACÊDO, Anderson Kelvin Saraiva et al. Histological and molecular changes in gill and liver of fish *(Astyanax lacustris* Lütken, 1875) exposed to water from the Doce basin after the rupture of a mining tailings dam in Mariana, MG, Brazil. *Science of The Total Environment*, v. 735, n. 139505, set. 2020. Disponível em: https://doi.org/10.1016/j.scitotenv.2020.139505.

MOKHTAR, Doaa M. *Fish histology: from cells to organs*. Canadá: Apple Academic Press, 2017. Disponível em: https://books.google.com.br/books?id=HzkkDwAAQBAJ&printsec=frontcover&hl=pt-BR&source=gbs_ge_summary_r&cad=0#v=onepage&q&f=false.

NOGUEIRA, Diego J.; CASTRO, S. C.; SÁ, O. R. Utilização das brânquias de *Astyanax altiparanae* (Garutti & Britski, 2000) (Teleostei, Characidae) como biomarcador de poluição ambiental no reservatório UHE Furnas – MG. *Revista Brasileira de Zoociências*, v. 11, n. 3, p. 227-232, 14 dez. 2009. Disponível em: https://periodicos.ufjf.br/index.php/zoociencias/article/view/24434.

OLANIRAN, A. O.; BALGOBIND, A.; PILLAY, B. Bioavailability of heavy metals in soil: impact on microbial biodegradation of organic compounds and possible improvement strategies. *International Journal of Molecular Sciences*, v. 14, n. 5, p. 10197–10228, 2013. Disponível em: https://doi.org/10.3390/ijms140510197.

PASCHOALINI, Alessandro Loureiro et al. Heavy metals accumulation and endocrine disruption in *Prochilodus argenteus* from a polluted neotropical river. *Ecotoxicology and Environmental Safety*, v. 169, p. 539-550, mar. 2019. Disponível em: https://doi.org/10.1016/j.ecoenv.2018.11.047.

PASCHOALINI, Alessandro Loureiro; BAZZOLI, Nilo. Heavy metals affecting Neotropical freshwater fish: a review of the last 10 years of research. *Aquatic Toxicology*, v. 237, n. 105906, 2021. Disponível em: https://doi.org/10.1016/j.aquatox.2021.105906.

PEREIRA, Geraldo Magela da Cruz et al. Análise de sobrevivência aplicada ao estudo da mortalidade de lambari-do-rabo-amarelo. *Acta Biológica Paraense*, v. 46, p. 77-88, 2017. Disponível em: https://revistas.ufpr.br/acta/article/download/57327/34612.

PINHEIRO, João Paulo Silva et al. Water temperature and acid pH influence the cytotoxic and genotoxic effects of aluminum in the freshwater teleost *Astyanax altiparanae* (Teleostei: Characidae). *Chemosphere*, v. 220, p. 266-274, abr. 2019. Disponível em: https://doi.org/10.1016/j.chemosphere.2018.12.143.

PORTO-FORESTI, F.; CASTILHO-ALMEIDA, R. B.; FORESTI, F. Biologia e criação do lambari-do-rabo-amarelo (*Astyanax altiparanae*). In: BALDISSEROTTO, B.; GOMES, L. C. (Org.). *Espécies nativas para piscicultura*. Santa Maria: Editora UFSM, 2005. p. 468.

SAVASSI, Lourenço Almeida *et al.* Heavy metal contamination in a highly consumed Brazilian fish: immunohistochemical and histopathological assessments. *Environmental Monitoring and Assessment*, v. 192, n. 542, jul. 2020. Disponível em: https://doi.org/10.1007/s10661-020-08515-8.

SIGNOR, Arcangelo Augusto et al. Farinha de vísceras de aves na alimentação de alevinos de lambari. *Ciência Rural*, v. 38, n. 8, p. 2339-2344, nov. 2008. Disponível em: https://doi.org/10.1590/S0103-84782008000800038.

5 ARTIGO A SER SUBMETIDO

AVALIAÇÕES MORFOLÓGICAS E SEMI-QUANTIFICAÇÃO DO ALUMÍNIO EM BRÂNQUIAS DE *Astyanax altiparanae* POR MEIO DE MICROSCOPIA OPTICA E ELETRÔNICA DE VARREDURA

RESUMO

O alumínio destaca-se por ser um dos metais pesados não essenciais de maior abundância na natureza, depositado no solo, na água e disperso no ar, sendo seu acúmulo potencializado através das atividades antrópicas. As brânquias de peixes possuem um contato direto com o ambiente aquático, sendo uma das principais portas de entrada para o alumínio e outros tóxicos, por isso são consideradas um importante biomarcador da poluição ambiental. O presente estudo analisou o acumulo e os efeitos do alumínio em brânquias de *Astyanax altiparanae*, em diferentes concentrações e tempos de exposição. Os peixes foram expostos a concentrações de 0,2 mg/L, 0,4 mg/L e 0,8 mg/L, durante um período agudo de 96h e crônico de 30 dias, e posteriormente submetidos a análises histopatológicas, histoquímicas, histométricas, de microscopia eletrônica de varredura (MEV), além da dosagem de alumínio na musculatura. Foi possível observar nos animais expostos alterações histopatológicas em todas as concentrações, como congestão de capilar, aneurisma, hiperplasia, fusão lamelar e deslocamento de células mucosas, sendo elas intensificadas no período crônico e na maior concentração. As amostras apresentaram reação positiva ao ácido periódico de Schiff (PAS) e alcian blue (AB) 2,5, facilitando a contagem e mensuração do diâmetro de células mucosas, resultando no aumento do percentual de células mucosas entre o G1 e os demais grupos no período de exposição crônica. A semi-quantificação da concentração do alumínio através da espectroscopia de energia dispersiva de raio-X acoplada ao MEV mostrou tendência bioacumulativa dose-dependente e mais elevada na exposição crônica, semelhante a observada na dosagem realizada na musculatura. Os dados do presente estudo mostraram que mesmo em concentrações baixas e exposição aguda, o alumínio pode levar a efeitos deletérios ao organismo, afetando a fisiologia dos peixes. Além disso a técnica de MEV/EDS se mostrou promissora em análises semi-quantitativas de metais em peixes teleósteos.

Palavras-chave: histopatologia; espectroscopia de energia dispersiva de raios-X; metais pesados; toxicologia; poluição aquática

INTRODUÇÃO

O alumínio é considerado um dos elementos mais abundantes na natureza, e se caracteriza por ser um metal não essencial, por isso é potencialmente tóxico ao organismo (GUPTA et al., 2013; OLANIRAN et al., 2013). Os metais pesados estão dispersos naturalmente no solo, água e ar, porém, a ascensão de atividades antrópicas como a lixiviação, mineração e descarte incorreto de resíduos industriais, potencializam as concentrações deste metal no ambiente, promovendo riscos à saúde humana, animal e ambiental (SAVASSI et al., 2020). Além dos danos celulares, o alumínio tem a capacidade de interferir na ação de hormônios estrogênicos – por isso denominado "Desregulador endócrino" – caracterizando-se por comprometer o metabolismo e a síntese hormonal, provocando efeitos antagonistas ou de mimetismo e influenciando na ação e síntese de receptores endócrinos (PASCHOALINI et al., 2019).

Fatores como o pH da água, concentração e associação com outros metais, influenciam a toxicidade do alumínio. Em altas concentrações, o alumínio é muito tóxico para organismos aquáticos, especialmente os peixes, devido a sua respiração branquial, provocando falha osmorregulatória (JAISHANKAR et al., 2014). As concentrações seguras são ainda muito discutidas na literatura. Kida et al. (2016), apresentaram em seu experimento, alterações histológicas e reprodutivas significativas em concentrações de 0,5mg/L em pH ácido, enquanto Dietrich e Schlatter (1989), Hadi e Alwan (2012) mostraram que concentrações a partir de 100 µg/L em pH ácido, são suficientes para provocar degeneração celular.

Apesar dos estudos acerca da atuação do alumínio no organismo, as legislações quanto ao limite desse metal na água, são ainda muito controversas. O Conselho Nacional do Meio Ambiente (CONAMA - RDC 357/2005), por exemplo, permite concentrações de alumínio em água doce, classe III, própria para pesca esportiva e recreação, de até 0,2 mg/L, enquanto a Environmental Protection Agency (EPA), em sua reformulação feita em 2018, permite concentração máxima de 0.63 a 3,2 µg /L de alumínio em água doce, a partir de um período de exposição crônica de 4 dias. Já a European Parliament, em suas diretrizes publicadas em 2020, permite concentração de até 200 µg /L de alumínio em água destinada ao consumo humano. Quando se trata do consumo da carne de peixes, há uma defasagem ainda maior de leis que estabeleçam um limite máximo de alumínio na musculatura desses animais, que possa ser ingerido por dia. A legislação em vigor nos dias atuais é do Comitê Conjunto de Peritos FAO/OMS sobre Aditivos Alimentares (JECFA), da Organização das Nações Unidas para Alimentação e Agricultura e Organização Mundial da Saúde (FAO/OMS), a qual estabeleceu

em 2012 uma dose de segurança de consumo por peso corporal semanal de alumínio de 2 mg/kg, independente da fonte.

Técnicas laboratoriais como análises histopatológicas, histoquímicas e histométricas, são muito utilizadas para melhor compreender os efeitos do alumínio em organismos aquáticos a nível tecidual (FERNANDES et al., 2019). A dosagem de metais pesados através da Espectrometria de Absorção Atômica (EAA) também é uma ferramenta frequentemente utilizada em estudos que envolvem a análise de metais pesados em amostras biológicas, pois ela permite analisar de forma quantitativa o acúmulo desses tóxicos na musculatura e em outros tecidos (LEVIN et al., 2001). A Microscopia Eletrônica de Varredura (MEV), técnica comumente usada para a análise microestrutural de materiais sólidos, também é amplamente utilizada como um recurso para análise tridimensional de materiais biológicos possibilitando avaliar variações de forma e tamanho celular e outros aspectos morfológicos do material estudado (PASSEY et al., 2007). Alguns estudos mais recentes têm utilizado a técnica de Espectroscopia de Energia Dispersiva de Raios-X (EDS) acoplada ao MEV (MEV/EDS) para realizar análises semi-quantitativas e a dispersão de elementos químicos em amostras biológicas, como pelo e penas de animais e detecção de metais em plantas. Apesar de poucos estudos utilizando a MEV/EDS para semi-quantificação de metais em amostras biológicas, essa técnica pode ser uma alternativa viável em pequenas amostras e quando não for possível realizar a dosagem por EAA (HE et al., 2024).

Astyanax altiparanae, é uma espécie neotropical pertencente à família Characidae comumente encontrada em rios, lagos e riachos de grande parte da América Central e do Sul (GARUTTI & BRITSKI, 2000). As espécies do gênero *Astyanax* apresentam grande importância ecológica, econômica e toxicológica em toda região neotropical (SIGNOR et al., 2008). *A. altiparanae* vem se mostrando um excelente modelo experimental, por apresentar um fácil manejo devido as baixas taxas de mortalidade, crescimento rápido, temperamento calmo e altas taxas de fecundidade (PEREIRA et al., 2017).

Visto que ainda existem poucos estudos a respeito dos mecanismos de ação do alumínio em órgãos-alvo de peixes, associado a realidade controversa de legislações desse tóxico na água e a sua não regulamentação na musculatura dos peixes, o presente estudo teve como principal objetivo analisar os efeitos morfológicos, histoquímicos e histométricos do alumínio em brânquias de *A. altiparanae*, sob diferentes concentrações, em exposição aguda e crônica, além de avaliar o EDS como possível ferramenta alternativa para análises semi-quantitativas de metais em órgãos de peixes.

MATERIAL E MÉTODOS

Peixes

Exemplares adultos de *A. altiparanae* (n=80) foram adquiridos em loja especializada e transportados para o Laboratório de Ictiologia do Programa de Pós-Graduação em Biologia de Vertebrados da Pontifícia Universidade Católica de Minas Gerais. Os peixes foram aclimatados durante 15 dias sob fotoperíodo natural e em condições apropriadas de temperatura, pH, oxigênio dissolvido e amônia, a fim de evitar o estresse fisiológico. Os parâmetros físico-químicos da água foram monitorados diariamente, até o final do experimento, através da utilização de sonda multiparâmetro (Hanna HI98194) e os peixes foram alimentados uma vez ao dia com ração comercial para peixes (28% proteína bruta).

Condições experimentais

Para realizar a diluição do sulfato de alumínio (Al2(SO4)3,18H2O - Sigma Aldrich), o composto foi pesado em balança de precisão. Após pesagem, as diluições foram realizadas separadamente em um becker contendo 200 ml de água destilada, com pH 2,5, com auxílio de agitador magnético. Após diluição completa, os 200 ml foram incorporados em 4.800 ml de água e pH ajustado para 7,0. O volume final (5 L) foi posteriormente acrescentado aos aquários que continham 40 L de água, totalizando 45 L de água por tratamento. A solução estoque foi preparada adaptada da metodologia utilizada por Pinheiro et al. (2019).

Os exemplares de *A. altiparanae* foram separados em 8 aquários de 45 L cada, onde foram alocados 20 peixes em cada tratamento sob a densidade de aproximadamente 1g/L. Cada tratamento foi em duplicata, divididos em grupo controle (G1), não havendo nenhuma concentração de alumínio, grupo G2 com concentração de 0,2 mg/L, baseada na concentração máxima estabelecida pelo CONAMA para água doce, classe III, grupo G3 com a concentração de 0,4 mg/L e grupo G4 em concentração de 0,8 mg/L. Para avaliar a toxicidade aguda, foram coletados 5 peixes de cada aquário no quarto dia de experimento (96h), já a análise de toxicidade crônica, ocorreu no trigésimo dia de experimento, onde foram coletados os outros 5 peixes de cada aquário. Para coleta do material biológico, os peixes foram anestesiados utilizando a técnica de redução gradativa da temperatura da água (26ºC →17ºC → ≈ 10ºC) e eutanasiados por secção transversal da medula cervical, seguindo os princípios éticos estabelecidos pelo

Conselho Nacional de Controle de Experimentação Animal (CONCEA, 2023). A pesquisa foi aprovada pelo Comitê de Ética em Pesquisa em Animais (CEUA) PUC Minas (n° 2023/31224).

Análises histológicas e histoquímica

Para análises histológicas e histoquímicas, os fragmentos (n=6) de brânquias de cada tratamento agudo e crônico foram fixados em líquido de Bouin por 12h, incluídos em parafina, seccionados no micrótomo em 5 µm de espessura e corados com hematoxilina-eosina (HE). Para as análises histoquímicas, foi utilizada a coloração com Ácido Periódico de Schiff (PAS) e Alcian blue pH 2,5. As lâminas histológicas foram fotografadas utilizando microscópio Olympus - BX50 acoplado com câmera Olympus SC-30.

Histometria e quantificação de células mucosas

Para realizar as medidas de diâmetro das células mucosas, foram feitas 3 fotos aleatórias de 3 lâminas de cada tratamento, totalizando 9 campos analisados. Em cada campo foram medidos o diâmetro de 5 células mucosas, totalizando 45 células analisadas por tratamento. As medidas foram realizadas no software CellSens Standard – Olympus. Para realizar a proporção de células mucosas foi utilizado o software Image J, onde foi sobreposta uma grade com 300 pontos de interseção e posteriormente calculada a proporção (%) em cada foto. Foram realizadas 3 fotos aleatórias de 3 lâminas de cada tratamento, totalizando 9 campos analisados, totalizando 2700 pontos quantificados em cada tratamento.

Microscopia eletrônica de varredura (MEV)

Após a coleta e fixação em líquido de Bouin, por 8h-12h, as brânquias (n=4) de cada tratamento agudo e crônico foram transferidas para o álcool 70% e enviadas ao Laboratório de Microscopia Eletrônica de Varredura da PUC Minas, a fim de se realizar os procedimentos necessários para a análise de MEV. As brânquias foram retiradas do álcool 70%, colocadas para secagem de 3h em fita de carbono sobre o Stub. Após secagem as amostras foram submetidas ao processo de *sputtering* por recobrimento de íons de ouro (Au) para torná-las condutoras. As micrografias foram produzidas utilizando o microscópio eletrônico de varredura modelo JEOL: JSM-IT300. Em seguida, a partir das microfotografias obtidas pelo MEV, análise semi-

quantitativa (em porcentagem) de alumínio nas brânquias foi realizada por EDS. A semiquantificação dos elementos presentes foi expressa em porcentagem de peso (Wt%, Weight%), baseando-se na superfície dos picos emitidos e comparando com outros elementos como carbono e oxigênio. Além disso, foi realizado o mapeamento dos elementos analisados a fim de verificar a distribuição nas brânquias.

Dosagem de alumínio

Além das brânquias, foram coletados fragmentos de músculo (n=10) para cada tratamento agudo e crônico, e armazenados a -20°C para a verificação dos níveis de alumínio nos espécimes, através da técnica de EAA. As amostras de tecido passaram por digestão ácida utilizando micro-ondas modelo StarteD (Milestone) com aquecimento controlado de temperatura para a determinação dos níveis de alumínio (Al) por métodos espectroscópicos (Milestone, 2010). Foram pesadas aproximadamente 10g em duplicata para cada amostra úmida e colocada em bombas de PTFE-TFM com 20 ml de HNO3 (65%), e digeridas durante 25 min a 220°C. No processo de digestão também foram preparadas soluções-branco de modo similar às amostras. Para assegurar a qualidade analítica dos resultados e validação do método, foi analisado junto com as amostras, o padrão certificado de proteína de peixe DORM 2 (fish protein certified reference material for trace metals, Canadá). Todo o processo foi realizado em laboratório terceirizado especializado.

Análises estatísticas

Para análise estatística das variáveis biológicas dos peixes submetidos aos diferentes tratamentos, foi utilizado à priori, o teste Shapiro-Wilk, a fim de se testar a normalidade dos dados. Após o teste de normalidade, os dados não apresentaram distribuição normal, sendo utilizados testes de análise de variância Kruskal-Wallis e pós-teste de Dunn. Todos os dados foram apresentados como média ± desvio padrão e considerados significantes quando $p<0.05$. Os testes estatísticos e gráficos foram realizados no software Graph Pad 7.0 Prism.

RESULTADOS

Análises histopatológicas

No grupo controle (G1) da exposição aguda, as brânquias apresentaram morfologia normal, com cartilagem hialina central, células de cloreto e células mucosas em lamela primária, e lamela secundária revestida por um epitélio simples, composta por células pilares, pavimentosas e capilares (Fig. 2 A e B). Observou-se hiperplasia parcial do epitélio da lamela primária em G2 (Fig. 2 C e D), fusão lamelar; dilatação e congestão de seio venoso central e dos capilares das lamelas secundárias em G3 (Fig. 2 E e F). Em G4, além das histopatologias observadas nos grupos 2 e 3, foram observados aneurisma em algumas lamelas secundárias (Fig. 2 G e H).

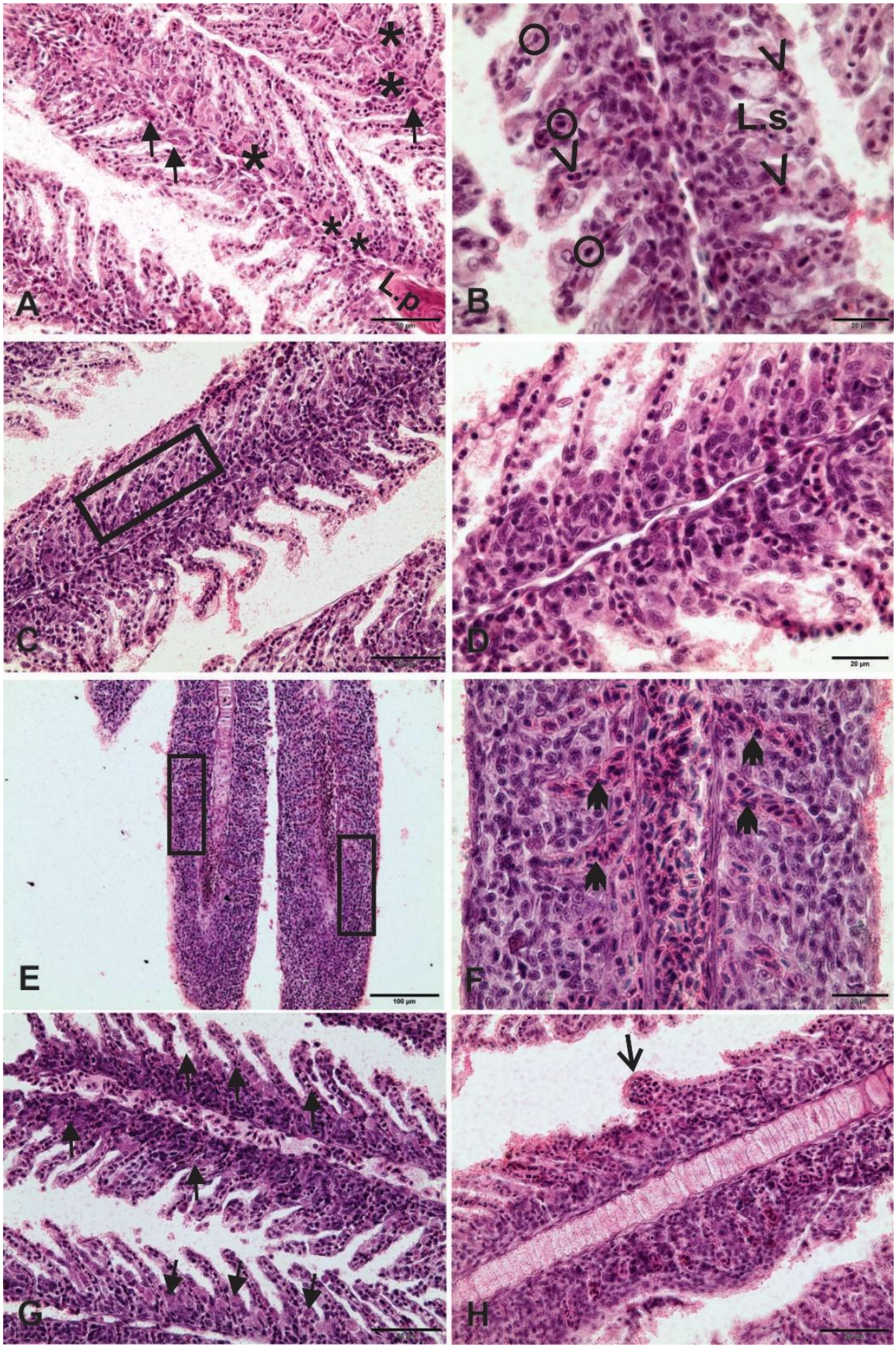

Figura 2 - Fotomicrografia de brânquias de *A. altiparanae* do período agudo, coradas por HE. a) lamela primária (L.p.), células de cloreto (*) e células mucosas (seta) em G1; b) lamela secundária (L.s), células pilares (círculo) e

hemácias (cabeça de seta) em G1; c) fusão parcial das lamelas primárias (retângulo) em G2; d) hiperplasia inicial em G2; e) fusão total de lamelas primárias (retângulo) em G3; f) dilatação de capilar da lamela secundária (seta) em G3; g) hiperplasia inicial e proliferação de células mucosas (seta) em G4; h) hiperplasia acentuada e aneurisma (seta) em G4.

No período de exposição crônica, foi possível observar histopatologias similares a exposição aguda, porém mais agravadas, de acordo com a concentração de exposição ao alumínio (Fig. 3 A-H). Dentre as alterações histopatológicas, destacam-se hiperplasia total e fusão de lamelas secundárias em todo o tecido branquial, bem evidentes no G2 (Fig. 3 C e D), áreas de necrose nas lamelas primárias e secundárias, destacadas nos tratamentos G3 e G4 (Fig. 3 E-H), congestão do capilar da lamela secundária mais espalhadas, em G3 (Fig. 3 E e F). Em G4, além das histopatologias observadas nos grupos 2 e 3, observa-se também aneurisma e perda de espaço interlamelar devido a fusão de lamelas secundárias (Fig. 3 G), além disso, destaca-se a migração de células mucosas da base da lamela primária, para a periferia da lamela secundária (Fig. 3 H).

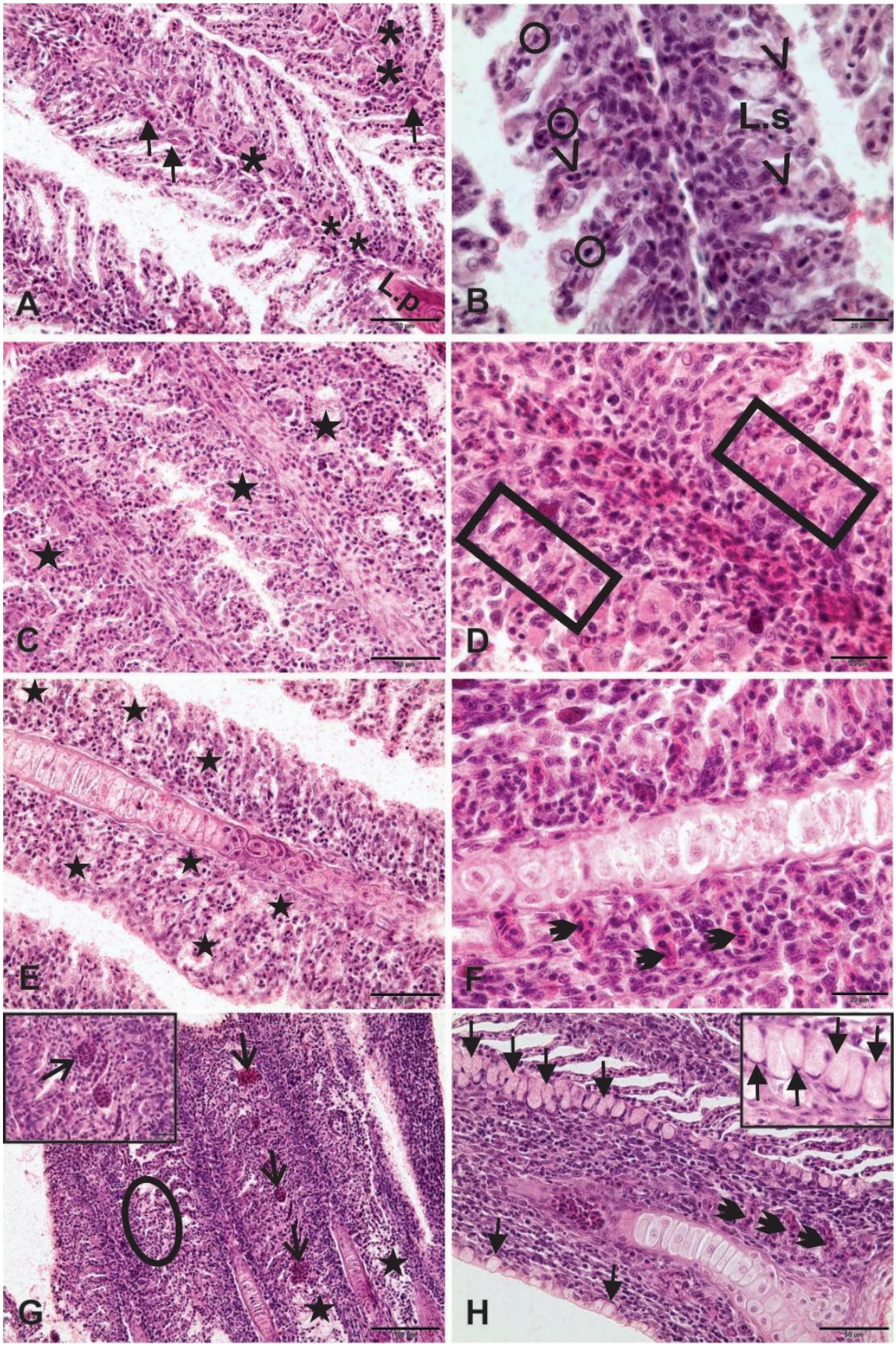

Figura 3 - Fotomicrografia de brânquias de *A. altiparanae* do período crônico, coradas por HE. a) lamela primária (L.p.), células de cloreto (*) e células mucosas (seta) em G1; b) lamela secundária (L.s), células pilares (círculo) e

hemácias (cabeça de seta) em G1; c) áreas de necrose (estrela) em G2; d) hiperplasia acentuada (retângulo) em G2; e) áreas de necrose em lamelas primária e secundária (estrela) em G3; f) dilatação de capilar da lamela secundária (seta) em G3; g) aneurisma (seta e em destaque no insert), redução do espaço interlamelar (área circulada) e área de necrose (estrela) em G4; h) dilatação de capilar na lamela secundária (seta) e migração de células mucosas (seta e em destaque no insert) em G4.

Histoquímica, histometria e quantificação de células mucosas

A análise do conteúdo das células mucosas foi semelhante em todas as amostras e tratamentos, apresentando reação positiva a PAS e Alcian Blue em pH 2,5, indicando a presença de glicoproteínas neutras e sialomucinas (fig 4).

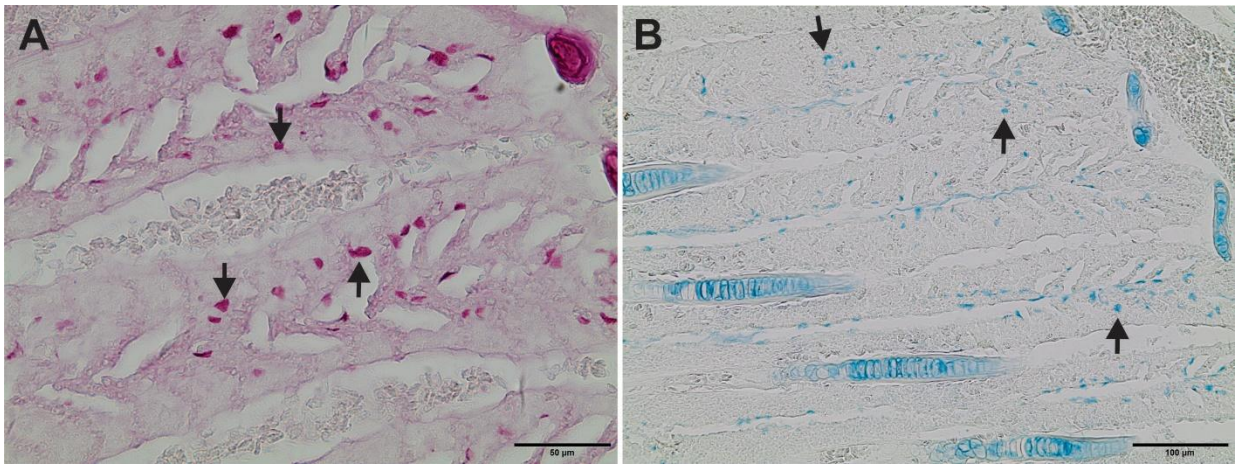

Figura 4 - Fotomicrografia de brânquias de *A. altiparanae*, mostrando reação positiva ao PAS e Alcian blue AB pH 2,5 respectivamente (seta).

Com relação ao diâmetro das células mucosas, não houve diferença estatística entre as concentrações e entre os períodos de exposição ($p>0,05$). Entretanto, as análises evidenciaram tendência de aumento gradativo do diâmetro celular, à medida que se aumentou a concentração de Al e o tempo de exposição, principalmente na exposição crônica (Fig. 5).

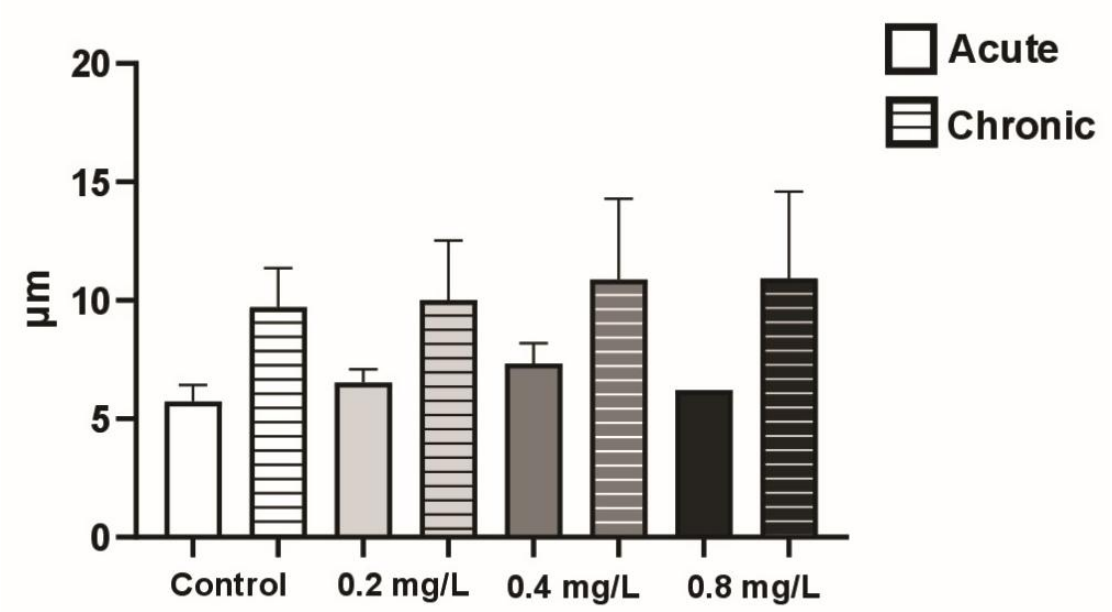

Figura 5 - Diâmetro de células mucosas (µm) dos grupos G1 (controle), G2 (0,2 mg/L), G3 (0,4 mg/L) e G4 (0,8 mg/L) em períodos de exposição aguda e crônica.

Ao contrário do observado no diâmetro das células mucosas, o percentual de células apresentou algumas variações significativas entre os tratamentos. Foi observado o aumento de células mucosas entre o G1 (controle) e o G4 (grupo 0,8mg/L) no período agudo, e entre o G1 e entre os demais grupos, no período crônico (Fig. 6).

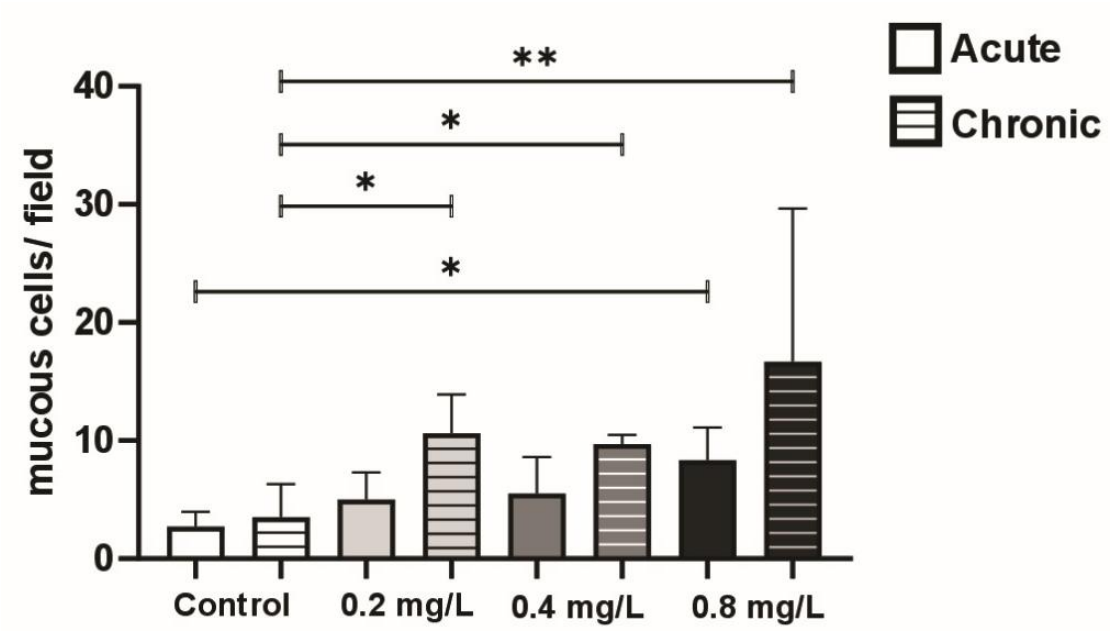

Figura 6 – Percentual de células mucosas por campo nos grupos G1 (controle), G2 (0,2 mg/L), G3 (0,4 mg/L) e G4 (0,8 mg/L) em períodos de exposição aguda e crônica. * = $p<0.05$ e ** = $p<0.01$

MEV

As análises de MEV do período agudo, apresentaram alterações morfológicas pouco evidentes, como hiperplasia e fusão de lamelas secundárias de acordo com a concentração de exposição. A técnica de EDS resultou nas amostras dos tratamentos G2 e G3 (0,2 mg/L e 0,4 mg/L respectivamente), um percentual de 0,3 Wt% de alumínio, enquanto em G4 (0,8 mg/L), o percentual detectado nas amostras foi de 0,6 Wt%. Além disso, o mapeamento RX permitiu analisar a dispersão de Al em todo o órgão, revelando uma dispersão mais homogênea, mas em alguns pontos foram observadas grandes partículas de alumínio no G3 e G4 (Fig. 7).

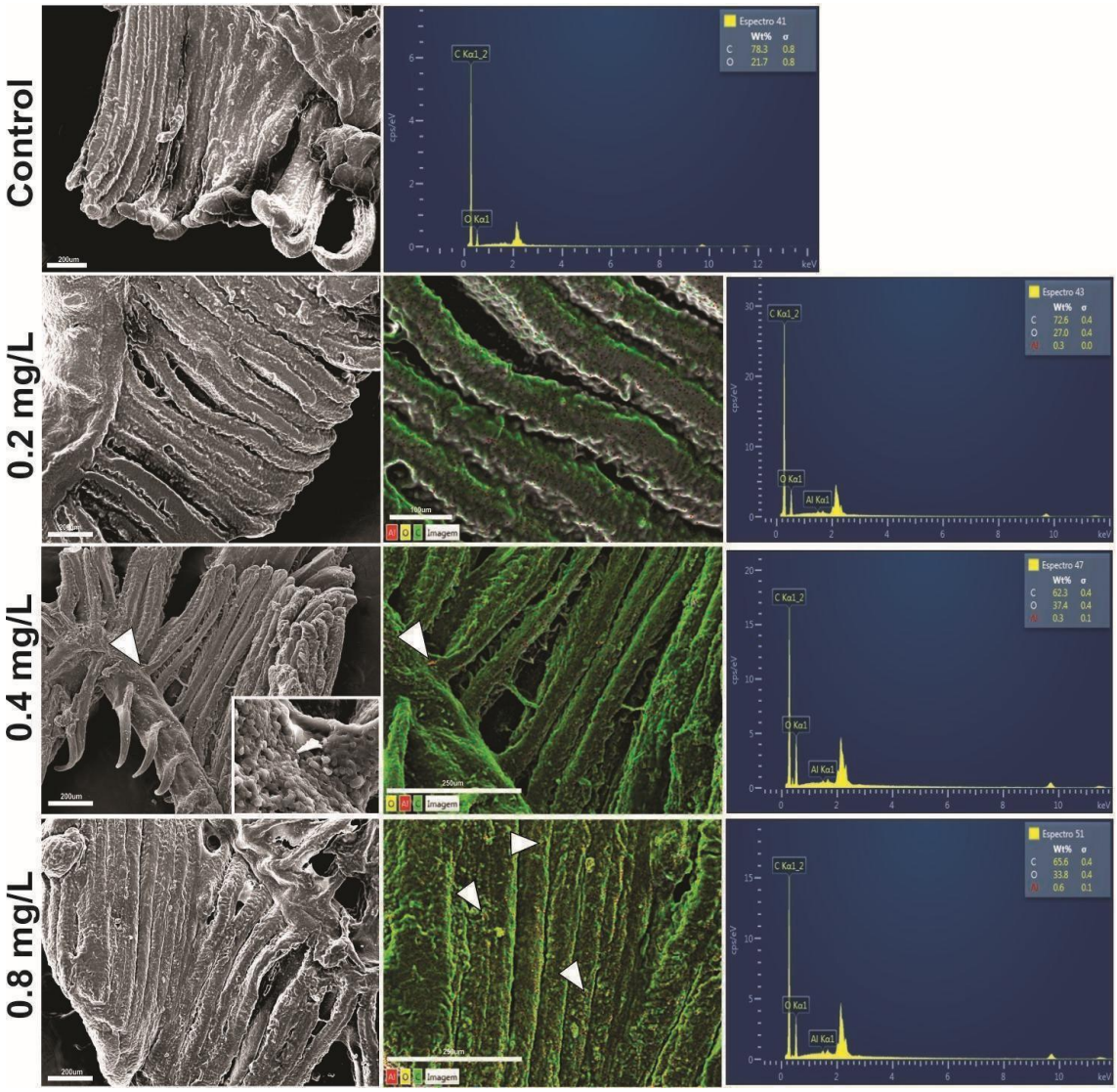

Figura 7 - Análises de MEV, mapeamento RX e gráfico de EDS em amostras de brânquias dos tratamentos G1 (controle), G2 (0,2 mg/L), G3 (0,4 mg/L) e G4 (0,8 mg/L) em períodos de exposição aguda. Partículas maiores de alumínio indicadas no insert e cabeça de seta.

Nas análises de MEV do período crônico, as alterações morfológicas também foram pouco evidentes, observando-se fusão total de lamelas secundárias e hiperplasia acentuada. A técnica de EDS, assim como no período agudo, apontou maiores níveis de Al a medida em que aumentou a concentração de exposição. Porém, em comparação com o período agudo, os percentuais foram mais elevados, resultando em 0,3% em G2 (0,2 mg/L), 0,7% em G3 (0,4 mg/L) e 1,2% de alumínio em G4 (0,8 mg/L). No mapeamento RX observou-se dispersão homogênea, mas com um ponto de acumulação no G4 (0,8 mg/L) (Fig. 8).

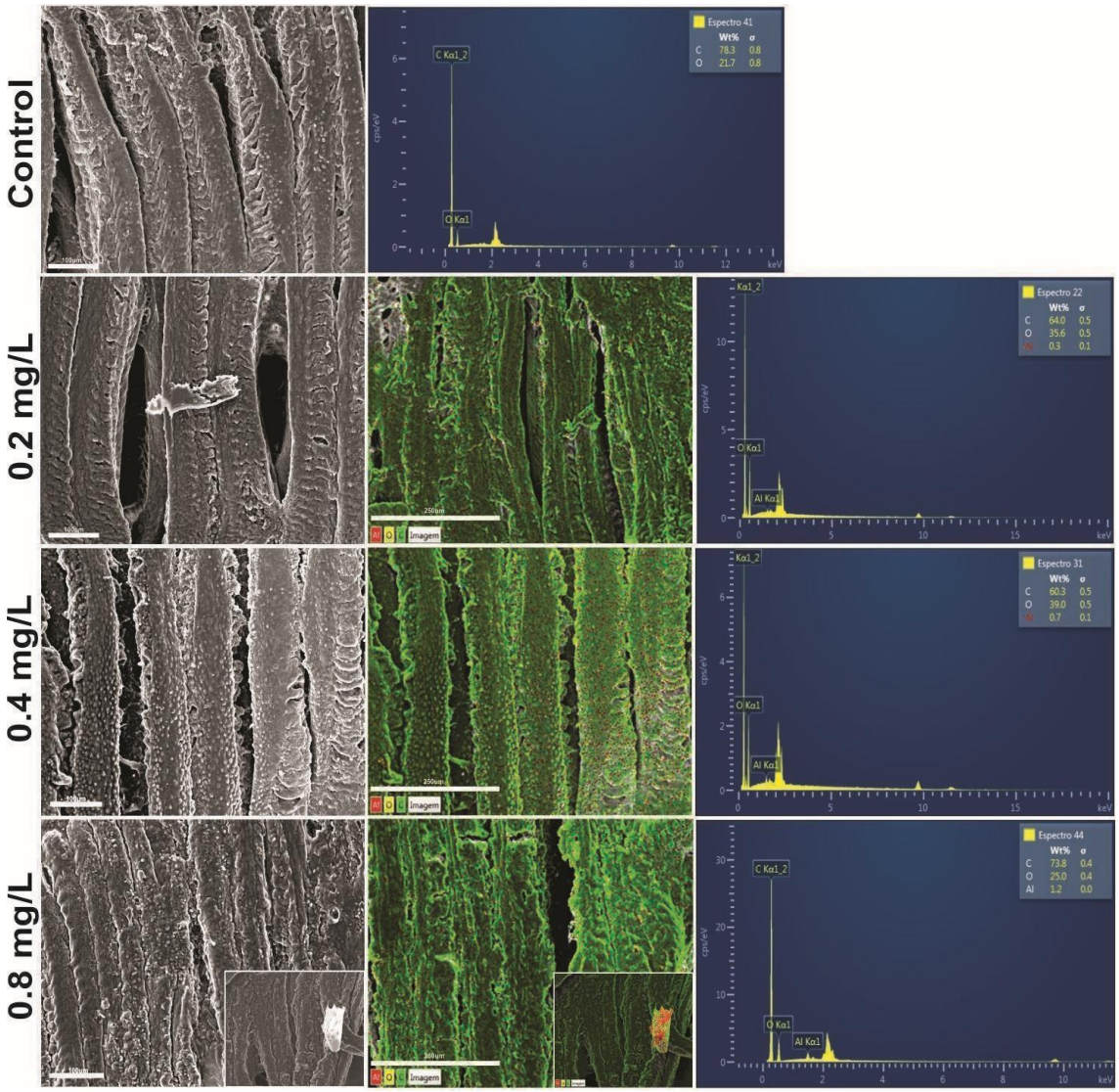

Figura 8 - Análises de MEV, mapeamento RX e gráfico de EDS em amostras de brânquias dos tratamentos G1 (controle), G2 (0,2 mg/L), G3 (0,4 mg/L) e G4 (0,8 mg/L) em períodos de exposição crônica. Partículas agrupadas de alumínio indicadas nos inserts.

Dosagem no músculo

A dosagem de alumínio na musculatura evidenciou um padrão de concentração crescente de acordo com o período de exposição e concentração de Al, semelhante ao observado no EDS. No período de exposição aguda, observou-se diferença estatística entre o G1 (controle) e o G4 (0,8 mg/L), enquanto na exposição crônica, houve diferença significativa entre G1 (controle) e os grupos G3 (0,4 mg/L) e G4 (0,8 mg/L). Os demais tratamentos não apresentaram diferenças estatísticas ($p > 0,05$) (Fig. 9)

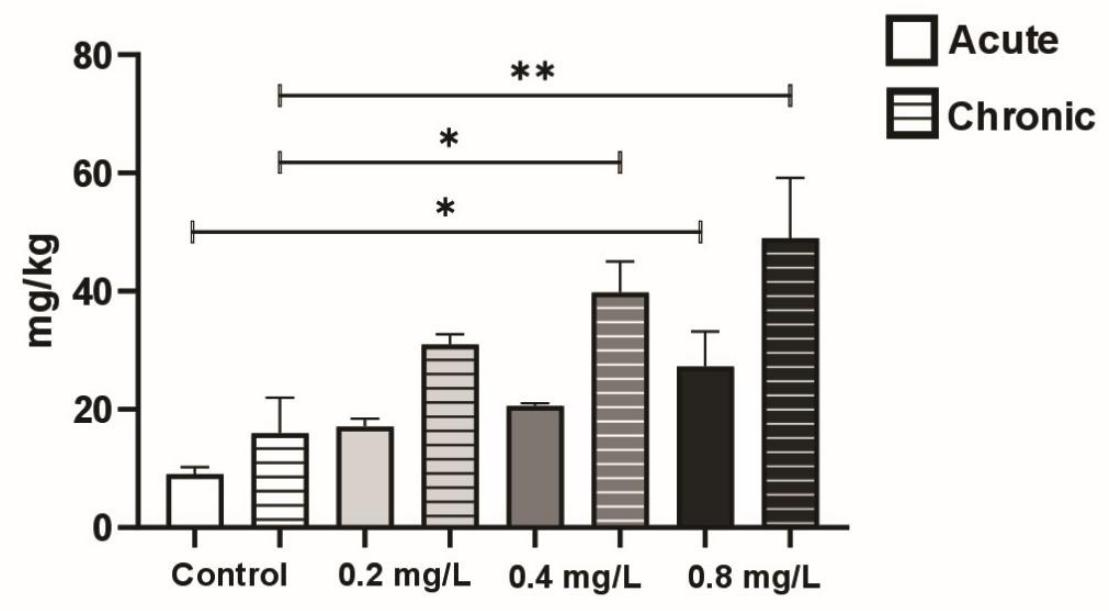

Figura 9 - Dosagem de alumínio (mg/kg) em amostras de músculo dos tratamentos G1 (controle), G2 (0,2 mg/L), G3 (0,4 mg/L) e G4 (0,8 mg/L) em períodos de exposição aguda e crônica. * = $p<0.05$ e ** = $p<0.01$

DISCUSSÃO

As brânquias de peixes compõem o sistema respiratório desses animais, sendo responsáveis por realizar as trocas gasosas, bem como a excreção de resíduos nitrogenados e a homeostase iônica (CHONG, 2013). Elas são consideradas importantes marcadores de poluição ambiental, pois estão em contato constante com o ambiente aquático, facilitando a entrada de agentes tóxicos no organismo dos peixes (NOGUEIRA et al., 2009).

As histopatologias encontradas no período agudo e crônico foram similares, porém, nas amostras do período crônico, as histopatologias tiveram maior grau de severidade e foram encontradas em maior abundância. A hiperplasia é considerada um mecanismo de defesa que ocorre como tentativa de aumentar a barreira de entrada entre o poluente e o fluxo sanguíneo.

Além disso, a tendência é que a hiperplasia evolua para fusão parcial e/ou completa das lamelas (FONSECA et al., 2017), conforme observados nos peixes expostos a concentrações mais elevadas e mais evidentes na exposição crônica do presente estudo. A consequência desse espessamento epitelial, somado à fusão lamelar, reduz as trocas gasosas, levando à hipóxia tecidual, que torna os peixes mais susceptíveis a patologias secundárias como a necrose (ABDEL-TAWWAB et al., 2019; CAO et al., 2024). De fato, no presente estudo, foram observadas necroses apenas nos peixes do período crônico.

De maneira geral, as alterações branquiais em peixes expostos a concentrações subletais são mais frequentes a nível epitelial, no entanto quando o nível de poluição aumenta, algumas alterações circulatórias podem ser notadas como aumento do fluxo sanguíneo, dilatação dos capilares, e até mesmo aneurisma (ROSETY-RODRIGUEZ et al., 2002; POLEKSIĆ & MITROVIĆ-TUTUNDŽIĆ, 1994). Em *A. altiparanae* foi observado dilatação e congestão de capilar e seio venoso central tanto no período agudo quanto no crônico, porém no último com maior frequência. Na concentração mais elevada, nos dois períodos de exposição, foi observado também a formação de aneurismas nas brânquias, semelhante ao observado por Hassaninezhad et al. (2014) em *Acanthopagrus latus* expostos a mercúrio. Este tipo de histopatologia mais severa é formado pelo rompimento das células pilares em virtude do grande fluxo sanguíneo gerado na região (JAGOE et al., 1996).

As células mucosas presentes na lamela branquial primária são produtoras de mucinas ácidas (sialomucinas) e promovem principalmente a lubrificação e proteção das brânquias, pois o muco se adere aos corpos estranhos (NOGUEIRA et al., 2009). Em ambientes que proporcionam o estresse fisiológico dos peixes, como a exposição a agentes tóxicos, a tendência é que ocorra a proliferação excessiva dessas células, levando ao aumento na produção de muco. Isso acontece, pois, a barreira mucosa é o primeiro mecanismo de defesa contra contaminantes e patógenos. Essa hipersecreção, além de auxiliar na contenção física de agentes externos, também reduz a perda de água e de íons (MORON et al., 2009; DANG et al., 2020). As análises histoquímicas do presente estudo possibilitaram a contagem de células mucosas com maior precisão, evidenciando a proliferação crescente dessas células de acordo com a concentração do alumínio e o tempo de exposição. Em um estudo analisando os efeitos da Vitamina C em estruturas branquiais de *Oreochromis niloticus*, os autores também identificaram hiperplasia e hipersecreção de células mucosas (LEONARDO et al., 2008). Também Movahedinia et al. (2012), observaram em seu estudo a mesma histopatologia nas espécies de água salgada *Acipenser persicus* e *Acipenser stellatus*, coletados no mar Cáspio, sendo a patologia associada a tóxicos como o petróleo e seus subprodutos. Além dessa alteração, algumas amostras do grupo

G4, período crônico, apresentaram a migração de células mucosas para a periferia da lamela secundária, assim como observado no estudo de Carvalho et al. (2020), em peixes coletados na baía de Sepetiba e de Paraty, em *Menticirrhus americanus* e *Micropogonias furnieri*. Essa migração foi observada em peixes expostos cronicamente a irritantes e ocorre como uma barreira de proteção extra, reduzindo a entrada do tóxico no organismo (ROGERS, 2007). No entanto, a hiperplasia de células mucosas provoca diminuição nas trocas gasosas e consequentemente no metabolismo e capacidade de detoxificação do animal (SHIOGIRI et al., 2012).

A técnica de EAA utilizada para a dosagem de alumínio na musculatura, apresentou tendência de acúmulo do metal dose-dependente, ou seja, quanto maior a concentração do tóxico, maior a dosagem na musculatura. Além disso, a partir dos dados analisados, observou-se tendência de bioacumulação do alumínio no músculo. *Ctenopharyngodon Idella* e *Tor putitora* expostos ao chumbo durante 14, 28 e 60 dias, mostraram resultados similares de bioacumulação (LATIF et al. 2024). Por outro lado, Shah et al. (2020) em um experimento também com *Ctenopharyngodon Idella*, utilizando cobre, chumbo e cromo, com 24h, 48h, 72h e 96h de exposição, observaram que nos dois primeiros períodos de exposição, houve acumulação crescente dos metais na musculatura, entretanto, diferente do observado no presente estudo e de Latif et al. (2024), nos períodos de 72h e 96h, houve redução dos níveis de metais.

De forma similar ao observado nas dosagens por EAA, a semi-quantificação por EDS acoplado ao MEV também mostrou aumento progressivo dose-dependente e entre as exposições aguda e crônica. Apesar de poucos estudos utilizando MEV/EDS como técnica de semi-quantificação de metais em tecidos de peixes, resultados semelhantes ao presente estudo foram observados em brânquias de *Clarias gariepinus* expostos a concentrações de 25 e 300 mg/L de Al, durante 96h (FADZIL et al., 2019). Esses autores observaram aumento percentual do Al de forma dose-dependente utilizando MEV/EDS. De fato, o EDS acoplado à MEV mostrou ser uma técnica importante para detecção de metais em matrizes não-vivas como solo, neve ou rochas (MILER & GOSAR, 2013; CHANDRASEKARAN et al., 2021). Porém, os resultados do presente e de outros estudos, conforme exposto acima, mostraram que essa ferramenta também é viável para análises semi-quantitativas de metais pesados em matrizes biológicas.

De modo geral, observou-se neste estudo a presença de histopatologias em todos os grupos expostos ao alumínio, desde o período agudo até as mais agravadas no período crônico. Além disso, a dosagem do alumínio na musculatura pela técnica de EAA e a semi-quantificação

nas brânquias por EDS/MEV, apresentaram tendências de acumulação crescente de forma dose-dependente e ao longo do tempo de exposição. Apesar de não haver legislação que regulamente um limite máximo de alumínio na musculatura, o presente estudo, assim como outros estudos supracitados, confirma o potencial tóxico deste metal à saúde humana, animal e ambiental, necessitando de uma regulamentação mais assertiva com relação aos limites seguros na água e nos tecidos, visando a conservação dos organismos aquáticos bem como a saúde pública.

CONCLUSÃO

O alumínio mostrou ser um agente potencialmente tóxico ao organismo, mesmo em um pH neutro, provocando diferentes histopatologias, alterações histoquímicas e histométricas nas brânquias de *A. altiparanae*. Diante dos dados analisados neste estudo, foi possível observar tendência de bioacumulação do alumínio dose dependente, ou seja, à medida em que se aumenta a concentração do tóxico, maior sua acumulação em brânquias e músculo. A técnica de EDS acoplada ao MEV monstrou ser uma técnica valiosa e promissora para análises semi-quantitativas de metais pesados em amostras biológicas quando não é possível realizar a EAA, mas é necessário realizar mais estudos para ampliar os conhecimentos acerca das vantagens e limitações da técnica.

REFERÊNCIAS BIBLIOGRÁFICAS

ABDEL-TAWWAB, M. et al. Fish response to hypoxia stress: growth, physiological, and immunological biomarkers. *Fish Physiology and Biochemistry*, v. 45, n. 3, p. 997-1013, 4 jun. 2019. Disponível em: https://doi.org/10.1007/s10695-019-00614-9.

CAO, Jie; MEI, J.; XIE, J. Combined effects of hypoxia and ammonia N exposure on the immune response, oxidative stress, tissue injury and apoptosis of hybrid grouper (*Epinephelus fuscoguttatus*♀×*E. lanceolatus*♂). *Environmental Science and Pollution Research*, v. 31, n. 1, p. 845-856, 30 nov. 2024. Disponível em: https://doi.org/10.1007/s11356-023-31100-8.

CARVALHO, Thatiana L. A. B. et al. Assessing the histological changes in fish gills as environmental bioindicators in Paraty and Sepetiba bays in Rio de Janeiro, Brazil. *Latin American Journal of Aquatic Research*, v. 48, n. 4, p. 590-601, 2020. Disponível em: https://doi.org/10.3856/vol48-issue4-fulltext-2351.

CHANDRASEKARAN, A. et al. Effect of minerals and heavy metals in sand samples of Ponnai river, Tamil Nadu, India. *Sci Rep* 11, 23199, 2021. Disponível em: https://doi.org/10.1038/s41598-021-02717-x.

CHONG, Roger S. M. *Pathology of cultured fish in Hong Kong*. Hong Kong: Agriculture, Fisheries and Conservation Department, 2013.

COMITÊ CONJUNTO DE PERITOS FAO/OMS SOBRE ADITIVOS ALIMENTARES (JECFA). Aluminium-containing food additives, 2011. In: AGÊNCIA NACIONAL DE VIGILÂNCIA SANITÁRIA (ANVISA). *NOTA TÉCNICA Nº 8/2019/SEI/GEARE/GGALI/DIRE2/ANVISA*. 2019. Disponível em: https://www.gov.br/anvisa/pt-br/arquivos-noticias-anvisa/1850json-file-1.

CONSELHO NACIONAL DO MEIO AMBIENTE (Brasil). Resolução Normativa CONAMA n° 357, de 17 de março de 2005. Disponível em: https://www.icmbio.gov.br/cepsul/images/stories/legislacao/Resolucao/2005/res_conama_357_2005_classificacao_corpos_agua_rtfcda_altrd_res_393_2007_397_2008_410_2009_430_2011.pdf.

DANG, Mai et al. Histological mucous cell quantification and mucosal mapping reveal different aspects of mucous cell responses in gills and skin of shorthorn sculpins (*Myoxocephalus scorpius*). *Fish & Shellfish Immunology*, v. 100, p. 334-344, 2020. Disponível em: https://doi.org/10.1016/j.fsi.2020.03.020.

DIETRICH, Daniel; SCHLATTER, Christian. Aluminium toxicity to rainbow trout at low pH. *Aquatic Toxicology*, v. 15, p. 197-212, 1989. Disponível em: https://doi.org/10.1016/0166-445X(89)90036-2.

DIRECTIVE (EU) 2020/2184 of the European Parliament and of the Council of 16 December 2020 on the quality of water intended for human consumption (recast). *Official Journal of the European Union*, European Union, dez. 2020. Disponível em: http://data.europa.eu/eli/dir/2020/2184/oj.

FADZIL, Nadia Izati et al. Effects of aluminium on *Clarias gariepinus* physiology, gills histology and cholinesterase in vivo and in vitro. *International Journal of Agriculture and Biology*, v. 22, n. 1, p. 91-101, 2019. Disponível em:

https://www.researchgate.net/publication/333377394_Effects_of_aluminium_on_Clarias_gariepinus_physiology_gills_histology_and_cholinesterase_in_vivo_and_in_vitro.

FAO/OMS (Organização das Nações Unidas para Agricultura e Alimentação/Organização Mundial da Saúde). Codex alimentarius: norma geral para contaminantes e toxinas nos alimentos, 2002. Cronograma 1, níveis máximos e de orientação para contaminantes e toxinas nos alimentos. Referência CX/FAC 02/16. Programa Conjunto de Padrões Alimentares FAO/OMS. Comitê do Codex, Roterdã, Holanda.

FERNANDES, Carlos Eurico et al. Kidney anatomy, histology and histometric traits associated to renosomatic index in *Gymnotus inaequilabiatus* (Gymnotiformes: Gymnotidae). *Neotropical Ichthyology*, v. 17, n. 4, 2019. Disponível em: https://doi.org/10.1590/1982-0224-20190107.

FONSECA, A. R. et al. The impact of freshwater metal concentrations on the severity of histopathological changes in fish gills: A statistical perspective. *Science of the Total Environment*, v. 599-600, n. 1, p. 217-226, 2017. Disponível em: https://doi.org/10.1016/j.scitotenv.2017.04.196.

GARUTTI, V.; BRITSKI, H. A. Descrição de uma nova espécie de *Astyanax* (Teleostei: Characidae) da bacia do alto rio Paraná e considerações sobre as demais espécies do gênero na bacia. *Comunicações do Museu de Ciências e Tecnologia da PUCRS*, Série Zoológica, Porto Alegre, v. 13, p. 65-88, 2000.

GUPTA, Nidhi.; GAURAV, S. S.; KUMAR, A. Molecular basis of aluminium toxicity in plants: a review. *American Journal of Plant Sciences*, v. 4, p. 21–37, 2013. Disponível em: http://dx.doi.org/10.4236/ajps.2013.412A3004.

HADI, A. A.; ALWAN, S. F. Histopathological changes in gills, liver and kidney of freshwater fish *Tilapia zillii* exposed to aluminum. *International Journal of Pharmacy and Life Science*, v. 3, p. 2071-2081, nov. 2012. Disponível em: https://www.researchgate.net/profile/AbdulhadiAlibraheemi/publication/331048851_Histopathological_changes_in_gills_liver_and_kidney_of_fresh_water_fish_Tilapia_zillii_exposed_to_aluminum/links/5c63522e45851582c3e40c73/Histopathological-changes-in-gillsliver-and-kidney-of-fresh-water-fish-Tilapia-zillii-exposed-toaluminum.pdf.

HASSANINEZHAD, Leila et al. Assessment of gill pathological responses in the tropical fish yellowfin seabream of Persian Gulf under mercury exposure. *Toxicology Reports*, v. 1, p. 621-628, 2014. Disponível em: https://doi.org/10.1016/j.toxrep.2014.07.016.

HE, Shuang et al. Research progress of the detection and analysis methods of heavy metals in plants. *Frontiers in Plant Science*, v. 15, 2024. Disponível em: https://doi.org/10.3389/fpls.2024.1310328.

JAGOE, C. H.; FAIVRE, A.; NEWMAN, M. C. Morphological and morphometric changes in the gills of mosquitofish (*Gambusia holbrooki*) after exposure to mercury (II). *Aquatic Toxicology*, v. 34, n. 2, p. 163–183, fev. 1996. Disponível em: https://doi.org/10.1016/0166-445X(95)00033-Z.

JAISHANKAR, Monisha et al. Toxicity, mechanism and health effects of some heavy metals. *Toxicology Interdisciplinary Journal*, v. 7, n. 2, p. 60–72, 2014. Disponível em: https://doi.org/10.2478/intox-2014-0009.

KIDA, Bianca M. S.; ABDALLA, R. P.; MOREIRA, R. G. Effects of acidic water, aluminum, and manganese on testicular steroidogenesis in *Astyanax altiparanae*. *Fish Physiology and Biochemistry*, v. 42, p. 1115–1127, 2016. Disponível em: https://doi.org/10.1007/s10695-016-0222-6.

LATIF, M. et al. Bioaccumulation of lead in different organs of *Ctenopharyngodon idella* (grass fish) and *Tor putitora* (Mahseer) fish. *Brazilian Journal of Biology*, v. 84, 2024. Disponível em: https://doi.org/10.1590/1519-6984.260355.

LEONARDO, J. M. L. O. et al. Histologia das brânquias de larvas da tilápia do Nilo, *Oreochromis niloticus* (L.), de origem tailandesa, submetidas a diferentes níveis de vitamina C. *Acta Scientiarum. Animal Sciences*, v. 23, p. 863-870, 2008. Disponível em: https://doi.org/10.4025/actascianimsci.v23i0.2637.

LEVIN, A. D. et al. Atomic-Absorption Spectrometry in the Elemental Analysis of Biological Materials. *Measurement Techniques*, v. 44, p. 660-662, 2001. Disponível em: https://doi.org/10.1023/A:1012339901875.

MILER, Milos; GOSAR, M. Assessment of Metal Pollution Sources by SEM/EDS Analysis of Solid Particles in Snow: A Case Study of Zerjav, Slovenia. *Microsc. Microanal*. 19, 1606–1619, 2013. Disponível em: https://doi.org/10.1017/S1431927613013202

MORON, Sandro Estevan; ANDRADE, C.A.; FERNANDES, M.N. Response of mucous cells of the gills of Traíra (*Hoplias malabaricus*) and Jeju (*Hoplerythrinus unitaeniatus*) (Teleostei: Erythrinidae) to hypo- and hyper-osmotic ion stress. *Neotropical Ichthyology*, v. 7, 2009. Disponível em: https://doi.org/10.1590/S1679-62252009000300017.

MOVAHEDINIA, Abdolali; ABTAHI, B.; BAHMANI, M. Gill histopathological lesions of the sturgeons. *Asian Journal of Animal and Veterinary Advances*, v. 7, p. 710-717, 2012. Disponível em: https://doi.org/10.3923/ajava.2012.710.717.

NOGUEIRA, Diego J.; CASTRO, S. C.; SÁ, O. R. Utilização das brânquias de *Astyanax altiparanae* (Garutti & Britski, 2000) (Teleostei, Characidae) como biomarcador de poluição ambiental no reservatório UHE Furnas – MG. *Revista Brasileira de Zoociências*, v. 11, n. 3, p. 227-232, 14 dez. 2009. Disponível em: https://periodicos.ufjf.br/index.php/zoociencias/article/view/24434.

OLANIRAN, A. O.; BALGOBIND, A.; PILLAY, B. Bioavailability of heavy metals in soil: impact on microbial biodegradation of organic compounds and possible improvement strategies. *International Journal of Molecular Sciences*, v. 14, n. 5, p. 10197–10228, 2013. Disponível em: https://doi.org/10.3390/ijms140510197.

CONSELHO NACIONAL DE CONTROLE DE EXPERIMENTAÇÃO ANIMAL (CONCEA). Capítulo 5: Peixes I: Lambari, tilápia e zebrafish. In:. *Guia Brasileiro de Produção, Manutenção ou Utilização de Animais em Atividades de Ensino ou Pesquisa Científica*. Brasília, 2023. Disponível em: https://www.gov.br/mcti/pt-br/composicao/conselhos/concea/paginas/publicacoes-legislacao-e-guia/guia-brasileiro-de-producao-manutencao-ou-utilizacao-de-animais-para-atividades-de-ensino-ou-pesquisa-cientifica.

PASCHOALINI, Alessandro Loureiro et al. Heavy metals accumulation and endocrine disruption in *Prochilodus argenteus* from a polluted neotropical river. *Ecotoxicology and*

Environmental Safety, v. 169, p. 539-550, mar. 2019. Disponível em: https://doi.org/10.1016/j.ecoenv.2018.11.047.

PASSEY, Samantha; PELLEGRIN, S.; MELLOR, H. Scanning electron microscopy of cell surface morphology. *Current Protocols in Cell Biology*, v. 37, n. 1, p. 4.17.1-4.17.13, 2007. Disponível em: https://doi.org/10.1002/0471143030.cb0417s37.

PEREIRA, Geraldo Magela da Cruz et al. Análise de sobrevivência aplicada ao estudo da mortalidade de lambari-do-rabo-amarelo. *Acta Biológica Paraense*, v. 46, p. 77-88, 2017. Disponível em: https://revistas.ufpr.br/acta/article/download/57327/34612.

PINHEIRO, João Paulo Silva et al. Water temperature and acid pH influence the cytotoxic and genotoxic effects of aluminum in the freshwater teleost *Astyanax altiparanae* (Teleostei: Characidae). *Chemosphere*, v. 220, p. 266-274, abr. 2019. Disponível em: https://doi.org/10.1016/j.chemosphere.2018.12.143.

POLEKSIĆ, V.; MITROVIĆ-TUTUNDŽIĆ, V. Fish gills as a monitor of sublethal and chronic effects of pollution. In: *Fishing News Books*. Oxford: Fishing News Books Ltd., 1994.

ROGERS, Duncan F. Physiology of airway mucus secretion and pathophysiology of hypersecretion. *Respiratory Care*, v. 52, n. 9, p. 1134-1149, set. 2007. Disponível em: https://rc.rcjournal.com/content/52/9/1134.short.

ROSETY-RODRÍGUEZ, M. et al. Morpho-histochemical changes in the gills of turbot, *Scophthalmus maximus* L., induced by sodium dodecyl sulfate. *Ecotoxicology and Environmental Safety*, v. 51, n. 3, p. 223-228, 2002. Disponível em: https://doi.org/10.1006/eesa.2001.2148.

SAVASSI, Lourenço Almeida et al. Heavy metal contamination in a highly consumed Brazilian fish: immunohistochemical and histopathological assessments. *Environmental Monitoring and Assessment*, v. 192, n. 542, jul. 2020. Disponível em: https://doi.org/10.1007/s10661-020-08515-8.

SHAH, Nazish et al. Monitoring bioaccumulation (in gills and muscle tissues), hematology, and genotoxic alteration in *Ctenopharyngodon idella* exposed to selected heavy metals.

BioMed Research International, v. 2020, n. 1, 2020. Disponível em: https://doi.org/10.1155/2020/6185231.

SHIOGIRI, Natália S. et al. Acute exposure of a glyphosate-based herbicide affects the gills and liver of the Neotropical fish, *Piaractus mesopotamicus*. *Environmental Toxicology and Pharmacology*, v. 34, n. 2, p. 388-396, 2012. Disponível em: https://doi.org/10.1016/j.etap.2012.05.007.

SIGNOR, Arcangelo Augusto et al. Farinha de vísceras de aves na alimentação de alevinos de lambari. *Ciência Rural*, v. 38, n. 8, p. 2339-2344, nov. 2008. Disponível em: https://doi.org/10.1590/S0103-84782008000800038.

U.S. Environmental Protection Agency (EPA). Final Aquatic Life Criteria for Aluminum in Freshwater. *Water Quality Criteria*. 2018. Disponível em: https://www.epa.gov/wqc/2018-final-aquatic-life-criteria-aluminum-freshwater.